第 104 回日本精神神経学会総会

シンポジウム

# 統合失調症前駆期における脳画像診断

川﨑 康弘[1,4]，鈴木 道雄[1,4]，高橋 努[1,4]，中村 主計[1]，西山 志満子[1]，
倉知 正佳[2,4]，數川 悟[3]
1）富山大学大学院医学薬学研究部神経精神医学，2）富山大学大学院医学薬学研究部精神科早期治療開発講座，
3）富山県心の健康センター，4）科学技術振興機構 CREST

## はじめに

統合失調症患者の後方視的な研究により，患者には明らかな精神病エピソードが発現する前に，非特異的ではあるがいくつかの特徴をもった徴候や症状が見られることが知られている．それらは陰性症状，閾値下の陽性症状，不安や気分症状，社会機能の不良，認知機能の低下などであり，これらに注目することで発症する可能性の高い対象を事前に特定できると考えられるようになった．特定の徴候により対象を抽出する研究の多くが，閾値以下の陽性症状に注目しており，ARMS（at risk mental state）という概念を採用している．閾値下ないし微弱な精神病症状（subthreshold/attenuated psychotic symptoms），短期間欠型精神病症状（brief limited intermittent psychotic symptoms），素因と状態リスク因子（trait and state risk factors）という三つの群からなる ARMS の基準[13] を用いた場合には，追跡調査を開始して半年から一年というきわめて短い期間で発症が確認されている．特定された対象の精神病への移行率は 10 から 54 %と報告されており，遺伝負因をてがかりとする古典的ハイリスク研究での移行率（25 から 30 年で 6 から 15 %）よりもはるかに発症予測率が良いことが示されている．これらのことは，閾値下の程度から明らかな精神症状へと亜急性に陽性症状が発現してくる患者の一群があることを示している．

統合失調症患者では発症前から健常者とは若干異なる行動特徴がみられるが，脳の形態的変化も，少なくともその一部は精神症状が顕在化するかなり前から存在している可能性が高い．そのため発症時点で患者に認められる脳形態変化には，統合失調症への脆弱性と関連した変化と疾病発症と直接に関連する変化が含まれると考えられる[11]．近年，統合失調症への早期介入を目的とした臨床プロジェクトから発症前後の脳形態変化に関する研究が報告されているが[1,8,9]，これらの研究の目指すところは，臨床徴候より的確に精神病エピソードの発症を予測しうる生物学的指標の確立にある．脳画像診断が生物学的指標となりうる根拠として，以下のようなものがあげられる．①脳から直接に情報を得ることができるため，認知機能や行動変化から脳神経活動を推測するような恣意的な解釈過程を要さない．②検査-再検査の信頼性が高いこと，ことに縦断的な変化の判定や治療効果の判定には精度の高さが求められるが，計算科学（computational science）を導入することで実現可能である．③脳萎縮や形成不全などの変化が一目瞭然で，確からしさの程度を統計学的に示すこともできる．④画像診断所見が臨床徴候や認知機能と相関し，死後脳所見から脳変化の実態を反映していることが，ある程度示されている．したがって脳画像診断は疾病の診断根拠や変化の程度の客観的情報となりうるだろう[4,10]．

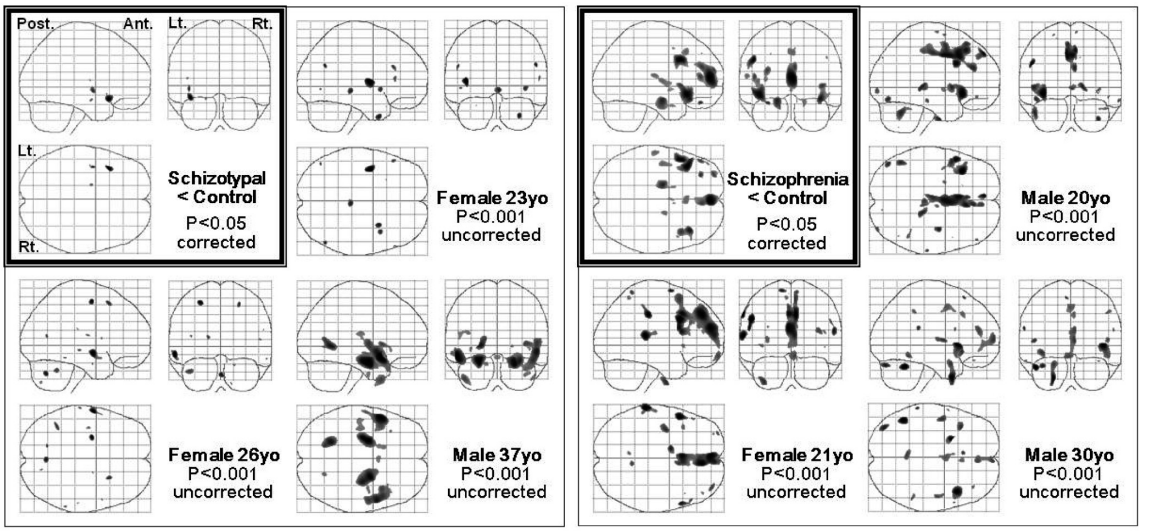


図1　健常者と比較した統合失調型障害および統合失調症患者の灰白質減少部位（群間比較）と健常者と比較した各患者の灰白質減少部位（single case analysis）

90年代の半ばごろよりオーストラリア，北米，ヨーロッパなどに早期介入の研究拠点が形成され，高危険対象に対する認知行動療法や第2世代抗精神病薬による無作為化比較試験がおこなわれ，これらの介入による症状の改善や精神病の発症率低下が報告されている．われわれも平成18年10月より富山大学附属病院神経精神科と富山県心の健康センターが共同で，ARMSの状態にある思春期・青年期の人々を対象にした臨床プロジェクト（consultation and support service in Toyama：CAST）を開始している[5]．ここでは，われわれがおこなってきた統合失調症発症に関わる脳形態変化の研究を中心に紹介し，脳画像診断が早期介入に貢献しうる可能性について論じたい．

## 統合失調型障害と統合失調症の脳形態の比較

われわれのVoxel-Based Morphometry（VBM）による検討[7]では，統合失調症への脆弱性を有すると推定されるICD-10による統合失調型障害患者，統合失調症患者および健常者の灰白質の相対値（gray matter concentration）を比較した．対象は統合失調型障害患者と統合失調症患者それぞれ25（男14，女11）例，および健常者50（男28，女22）例である．Statistical Parametric Mapping（SPM）99（http://www.fil.ion.ucl.ac.uk/spm/）を用いて，それぞれの患者群を健常者群と比較した灰白質減少部位（修正$p<0.05$）を標準脳座標上に示した（図1）．健常者群と比べて統合失調型障害群では左の下前頭回，島回，上側頭回，内側側頭葉の体積減少が認められた．統合失調症患者群では，これらの領域に加えて内側前頭葉領域の灰白質減少が顕著で，右半球の下前頭回や内側側頭葉に変化が及び，左側の背外側前頭葉領域にも変化が広がっていた．これまでに報告されたVBMによる統合失調症の形態異常の報告[2,3]は，今回の検討結果とほぼ類似した脳部位の変化を抽出している．ARMSなどのハイリスク対象の研究[1,8,9]と今回の検討では対象の選択方法が異なっているが，ほぼ一致した結果が得られており，発症脆弱性と関連する部位として示されたのは下前頭-側頭葉領域であった．そして統合失調症を発症した患者では，下前頭回や内側側頭葉をはじめとする左半球の病変の程度が強まっており，前頭葉内側面や右半球にも

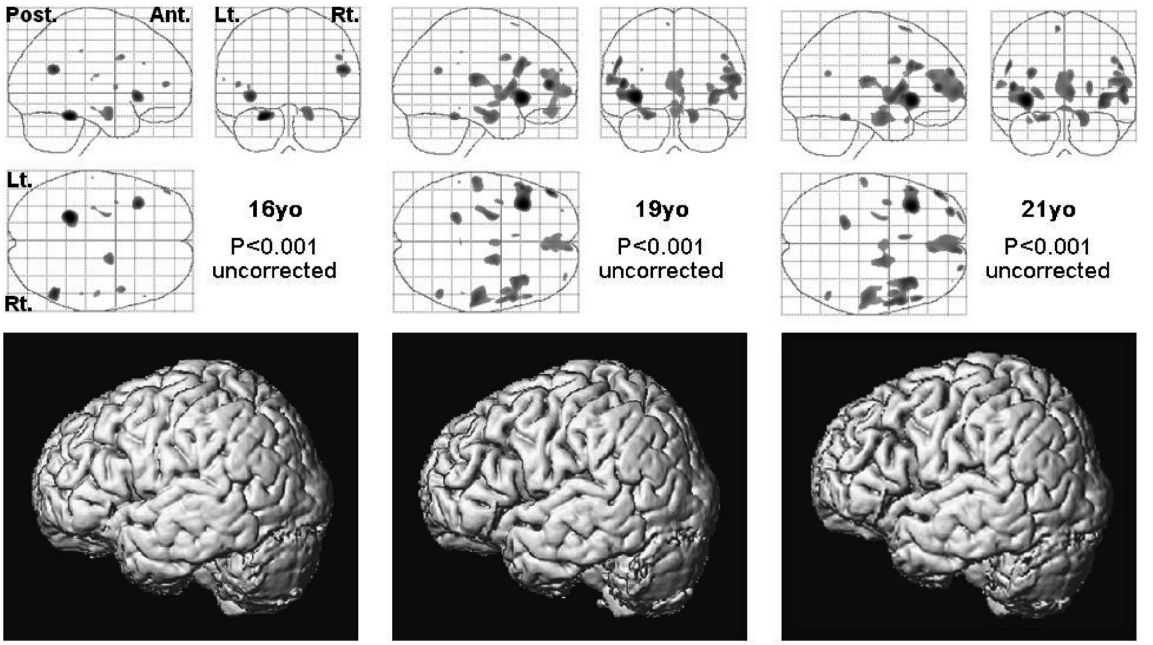


図 2　健常者 50 名と比較した統合失調症患者 16 歳時と 19 歳時および 21 歳時の
灰白質減少部位（single case analysis）と三次元再構成画像

変化が広がっていた．

群間比較で示された所見が個々の症例の形態変化を反映しているか検討するために，患者の各症例と健常者 50 名を比較する single case analysis（無修正 P ＜0.001）をおこなった[12]．典型的と思われる 6 例を図 1 に追加して示したが，SPM の群間比較の結果と類似した灰白質減少パターンが患者の各例においても認められている．このことは，灰白質減少の程度は各例によって異なるものの，統合失調症患者と統合失調型障害患者は疾病特異性を持った灰白質減少の部位分布を呈しており，このパターンにより患者と健常者，さらには統合失調症患者と統合失調型障害患者を識別できることを示唆している．

### 自験例における縦断的変化

われわれは，統合失調症の前駆期と考えられる時点と精神病エピソードが発現した後，および追跡検査の三時点において MRI を撮像しえた症例を経験しており，その画像を前述の健常対照者 50 例と比較した single case analysis の結果（無修正 P ＜0.001）を図 2 に示す．さらに，実際の画像を三次元再構成したものも同時に示した．症例は 13 歳時より，自分の発するにおいが気になるとの訴えが出現し，16 歳時から自分のにおいが周囲の人に不快感を与え，周囲の人が自分のことを気にしているとの訴え，不眠や引きこもりを伴うようになった．そのため，当科外来に通院を開始したが，不登校，引きこもりは続いた．短大に進学した後も症状は変化なく，19 歳時に自分の行動を非難する声が聞こえる，周囲の人がにおいのことで悪口を言っている等の訴えが出現し，統合失調症と診断され入院治療が開始された．退院後は社会復帰施設にて生活し，定型および非定型抗精神病薬による薬物療法と作業療法や生活技能訓練などの心理社会的治療をおこなっている．幻覚妄想は完全には消失しておらず，日常生活にも適宜指導や援助を要している．

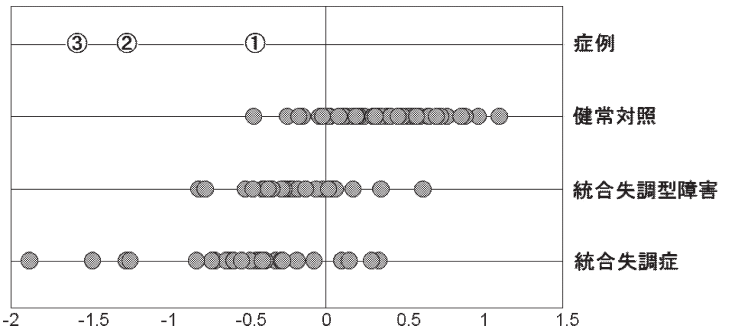


図3　統合失調型障害および統合失調症患者，健常者の表現値分布，および統合失調症患者例の16歳時（①）と19歳時（②）および21歳時（③）の表現値

MRI撮像は16歳時と19歳時，および21歳時におこなわれている．初回のMRIでは左シルビウス裂の吻側部周囲と右の内側側頭葉などに灰白質減少が認められ，2回目には反対側の相同部位や外側前頭葉領域にも変化がおよび，内側前頭葉領域の体積減少が生じていた．これらの変化は発症2年後の追跡検査でも認められ，程度がやや強まっていた．本症例では，前駆期には統合失調型障害に類似した脳形態所見を呈していたが，明らかな精神病エピソード発現後は，統合失調症にほぼ典型的な脳形態変化のパターンを呈していた．発症2年後の変化はその程度が増すというものであり，発症前の変化のほうが劇的であったといえよう．

### 脳形態画像の前駆期診断への応用

VBMによる群間比較ではボクセルごとに二群比較をおこなうが，ボクセル間すなわち脳部位間の関連性は問わないため，識別感度は関心領域法とさほど違わない．そこで，ボクセル間の関連性，すなわち脳形態変化のパターンを多変量解析により抽出する方法を考案した．この方法をもちいると，個々の部位における変化の程度は軽くても，ボクセル間の変動が一定のパターンを持っていれば，特定の群に含まれると判定できるため，識別感度が高まることが期待される．われわれは，SPMと多変量線型モデルにもとづいたMM toolbox（SHFJ-CEA, Orsay, France，http://www.madic.org/download/MMTBx/）を用いて，統合失調症患者と健常者の二群間で良好な判別が得られたことを報告している[6]．ここでは，前述した統合失調型障害患者，統合失調症患者および健常者のデータ[7]を用いて，標準的なVBMにより三群比較のF検定をおこない，分散をもっともよく説明する灰白質分布パターンをMM toolboxによって抽出した．

得られた灰白質パターン（eigenimage：三次元行列による判別関数）から算出した各対象の表現値を図3に示した．健常者が正，統合失調型障害と統合失調症患者が負の値をとることから，患者と健常者をわける灰白質パターンと考えられた．統合失調型障害患者は健常者と統合失調症患者との間に位置していることも注目される．閾値を0に設定すると，患者50例中40例（80％）すなわち統合失調型障害患者の25例中18例（72％）と統合失調症患者の25例中21例（84％），および健常者の50例中44例（88％）が正しく判別された．

さらに，前述の自験例の三時点におけるMRI画像から表現値を計算し，図3に追加して示した．①で示されるように発症前の表現値は健常や統合失調型障害の例も位置する境界領域にあったが，

発症時には②で示すように統合失調症患者の領域に位置するようになり，追跡時の③では②よりも病的な特徴を示しているようである．このことは，視察による画像所見を実証的に示したものと考えられ，脳画像診断は検査-再検査の信頼性が高く，計算科学を導入することで精度の高い縦断的な変化の判定，さらには診断補助となる情報の提供が可能なことをうかがわせる．

## おわりに

ある検査を生物学的指標とみなすためには，患者と健常者の分離が良好であるという精度の高さが求められる．すなわち測定結果の変動性を，できる限り減少ないし修正することが必要である．変動性の原因としては測定技術の限界による変動性と，被験者に関連した要因の変動性の二つがある．前者を解決する実現可能な方法は，最適化・標準化された測定法や解析法を共有することである．被験者に関連した変動性は，複数の要因を持つために統制が困難で結果の解釈を複雑にしているが，以下のようなものを考慮する必要がある．第一は疾患特異性に関連した変動性である．すなわち気分障害など他の精神障害を含め，どの程度判別ができるかを検討する必要がある．また，栄養障害や頭部外傷など疾病の病理と直接関連しない脳形態変化が重畳する症例もあるであろう．第二は脳形態の縦断的変化など疾病そのものによって生ずる変動性である．確実な診断基準となるようなデータの集積には，これらの要因を統制した対象を募ることが不可欠である．また，これらの要因を有した対象からは，相関解析を通じて疾患の経過や服薬の影響による脳形態の縦断的変化を評価することもできるだろう．

統合失調症への早期介入，すなわち疾病の進行阻止にはじまり発症予防や根本的治療への取り組みが模索されるようになり，介入の有効性を確実に評価する技術が求められている．速やかに実用化でき感受性も特異性も高い前駆期の生物学的指標とその診断技術の実現は，精神疾患の病態解明のみならず，われわれが精神病をどのように規定し，概念化していくかという大きな問題と結び付いているのである．

## 文　献

1）Borgwardt, S.J., Riecher-Roossler, A., Dazzan, P., et al.: Regional gray matter volume abnormalities in the at risk mental state. Biol Psychiatry, 61; 1148-1156, 2007

2）Ellison-Wright, I., Glahn, D.C., Laird, A.R., et al.: The anatomy of first-episode and chronic schizophrenia: an anatomical likelihood estimation meta-analysis. Am J Psychiatry, 165; 1015-1023, 2008

3）Honea, R., Crow, T.J., Passingham, D., et al.: Regional deficits in brain volume in schizophrenia: a meta-analysis of voxel-based morphometry studies. Am J Psychiatry, 162; 2233-2245, 2005

4）川﨑康弘，鈴木道雄：脳画像検査の臨床応用．精神疾患の脳画像解析・診断学（平安良雄，笠井清登編）．南山堂，東京，p 114-122, 2008

5）川﨑康弘，鈴木道雄，倉知正佳：早期治療と精神医学研究．特別企画「早期治療をめざす」．こころの科学，133: 56-60, 2007

6）Kawasaki, Y., Suzuki, M., Kherif, F., et al.: Multivariate voxel-based morphometry successfully differentiates schizophrenia patients from healthy controls. Neuroimage, 34; 235-242, 2007

7）Kawasaki, Y., Suzuki, M., Nohara, S., et al.: Structural brain differences in patients with schizophrenia and schizotypal disorder demonstrated by voxel-based morphometry. Eur Arch Psychiatry Clin Neurosci, 254; 406-414, 2004

8）Meisenzahl, E.M., Koutsouleris, N., Gaser, C., et al.: Structural brain alterations in subjects at high-risk of psychosis. A voxel-based morphometric study. Schizophr Res, 102; 150-162, 2008

9）Pantelis, C., Velakoulis, D., McGorry, P.D., et al.: Neuroanatomical abnormalities before and after onset of psychosis: a cross-sectional and longitudinal MRI comparison. Lancet, 361; 281-288, 2003

10）鈴木道雄：前駆期における生物学的診断．専門医のための精神科臨床リュミエール 7，統合失調症の早期診断と早期介入（水野雅文編）．中山書店，東京，p. 60-71, 2009

11）鈴木道雄，川﨑康弘，高橋　努ほか：統合失調症脳の構造的変化．臨床薬理，7：321-330, 2004

12）Woermann, F.G., Free, S.L., Koepp, M.J., et al.: Voxel-by-voxel comparison of automatically segmented cerebral gray matter—A rater-independent comparison of structural MRI in patients with epilepsy. Neuroimage, 10；373-384, 1999

13）Yung, A.R., Phillips, L.J., Yuen, H.P., et al.: Psychosis prediction. 12-month follow up of a high-risk (“prodromal”) group. Schizophr Res, 60；21-32, 2003